CNR 2014
XII Congresso Nacional de Radiologia

Tumores castanhos

Revisão pictórica dos seus principais aspetos imagiológicos

OLIVEIRA, C.M.; OLIVEIRA, C.A.; CATARINO, R.; ESTÊVÃO, A.

Serviço de Imagem Médica, Centro Hospitalar e Universitário de Coimbra, Faculdade de Medicina de Coimbra - Diretor: Prof. Dr. Filipe Caseiro-Alves

INTRODUÇÃO - Os tumores castanhos não são verdadeiras neoplasias. No contexto de hiperparatiroidismo, os níveis elevados da paratormona levam ao aumento da atividade dos osteoclastos, substituindo o osso e medula ósseas normais por tecido fibrótico e conteúdo hemorrágico. As técnicas de imagem são ferramentas preciosas na avaliação de lesões líticas no osso, que quando complementadas com dados da história clínica, permitem um diagnóstico atempado e não invasivo desta patologia.

Hiperparatiroidismo

O hiperparatiroidismo refere-se ao aumento do nível sanguíneo da paratormona, tendo três tipos:

Hiperparatiroidismo primário	Hiperparatiroidismo secundário	Hiperparatiroidismo terciário
• Produção autónoma de paratormona, por adenoma (80%) (Figura 1) ou hiperplasia (15%) da paratiroide.	• Produção aumentada de paratormona em resposta a mecanismos desencadeados por insuficiência renal, sendo o principal a hipocalcemia.	• Produção aumentada e autónoma de paratormona causada pela sobreestimulação crónica das paratiroides (geralmente sucede um hiperparatiroidismo secundário após correção dos fatores desencadeantes)

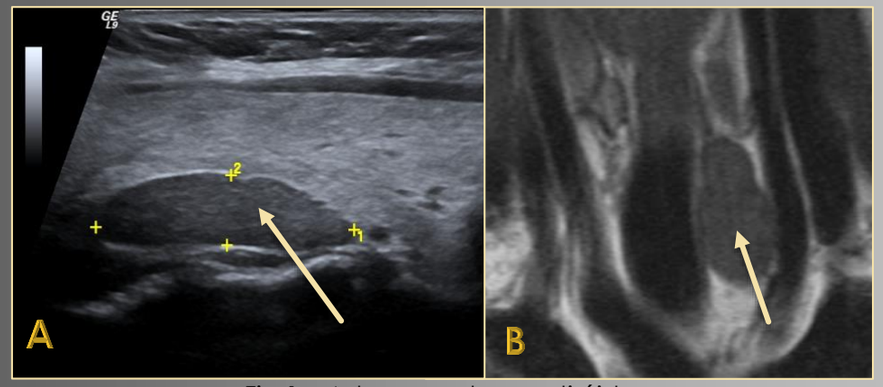

Fig.1 – Adenoma da paratiróide.
A – Ecografia - Imagem nodular hipoecogénico, posterior à tiróide.
B – RM - Imagem nodular com hipossinal à esquerda da traqueia e inferior à tiróide.

A paratormona representa uma das hormonas-chave na regulação do metabolismo fosfo-cálcico, sendo as alterações ósseas as alterações imagiológicas mais comuns.
A paratormona está diretamente relacionada com a atividade dos osteoclastos, levando a que o seu aumento de função produza alterações ósseas nomeadamente osteopenia e reabsorção subperiosteal (figura 2).

Fig.2 – Osteopenia e reabsorção subperiosteal (adelgaçamento da cortical, sendo mais evidente na vertente radial das falanges proximais e médias dos ossos da mão (seta).

Os tumores castanhos são então outro tipo de lesão óssea que pode ser encontrado nestes doentes. Têm uma prevalência ligeiramente maior nos doentes com hiperparatiroidismo primário. No entanto, o facto do hiperparatiroidismo secundário ser mais comum, a maior parte dos tumores castanhos encontrados na prática clínica são identificados em doentes com hiperparatiroidismo secundário.

Radiologia convencional

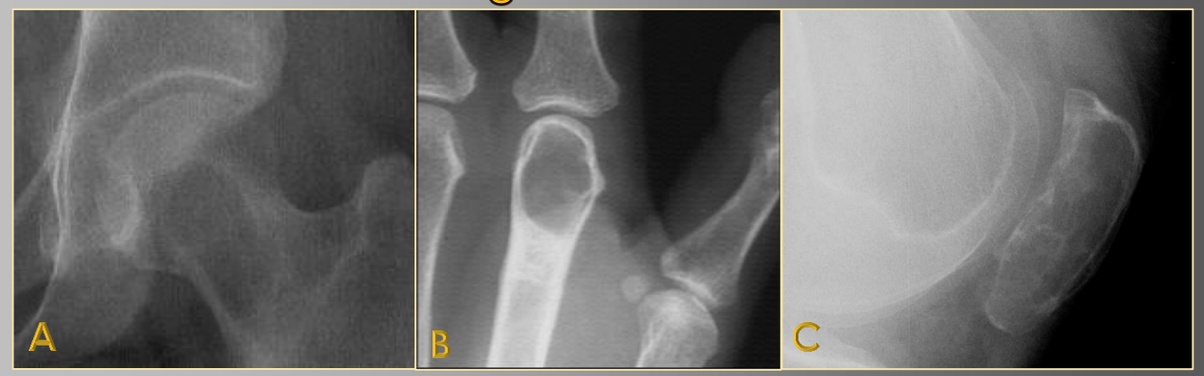

Fig.3 - Apresentam-se geralmente como lesões puramente líticas, sem reação periosteal. Nunca apresentam disrupção cortical a menos que tenham fratura associada.

Tomografia computorizada

Fig. 4 - Para além das alterações ósseas descritas para os exames de radiologia convencional, os valores de atenuação da lesão rondam os 30-50 UH. Não causam expansão óssea. Podem ser causa subjacente de fratura patológica, como se vê na figura 4A.

Ressonância magnética

Fig. 5 - O componente sólido da lesão poderá apresentar hipossinal tanto em T1 como em T2. O componente quístico apresenta-se com hipersinal em T2.
Mostram muitas vezes níveis líquido-líquido, podendo este achado apontar para o diagnóstico.

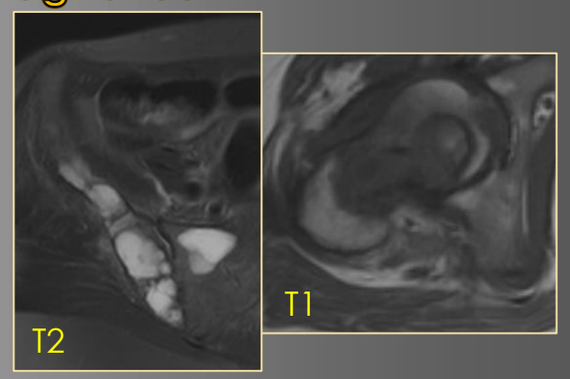

CONCLUSÃO - O radiologista deve estar familiarizado com as diversas apresentações possíveis dos tumores castanhos, assim como deve saber caracterizá-los e muitas vezes, evitar procedimentos mais invasivos para o seu diagnóstico.

Bibliografia: Greenspan, A.; *Orthopedic Imaging – A Practical Approach,*; 5ªa Edição; Lippincott Williams & Wilkins, 2011; Brant, WE; Helms, C.; *Fundaments of Diagnostic Radiology*; 4ª Edição; Lippincott Williams & Wilkins, 2012; Chew FS, Huang-Hellinger F. Brown tumor. AJR American journal of roentgenology. 1993;160(4):752.